

2026, e-ISSN: 2674-7103

Jornal Memorial *da* Medicina

DOI: 10.37085/jmmv8.n1.2026.pp.12-15

Imagem em medicina

Neoplasia do ângulo esplênico com invasão torácica: tosse fecaloide como assinatura clínica de fístula colo-pleural

Splenic flexure neoplasia with thoracic invasion: fecaloid cougth as a clinical signature of a colo-pleural fistula

Aránzazu Palací Amat[1], Madalena Feiro[2], Bianca Cristea[2], Juan Carlos Perdomo Puentes[2]

[1]Geriatría del Hospital del Parc de Salud Mar, Barcelona, Espanha
[2]Instituto Português de Oncologia de Lisboa Francisco Gentil, Lisboa, Portugal

Aránzazu Palací Amat
aranzazu.palaci.amat@hmar.cat

Editado por:
Marcelo Moraes Valença

Apresenta-se o caso de uma mulher de 76 anos, com Doença Pulmonar Obstrutiva Crônica e história tabágica significativa, que desenvolveu tosse produtiva progressiva, inicialmente purulenta e posteriormente fecaloide, um sinal clínico raro, mas altamente específico de comunicação patológica entre o trato gastrointestinal e a árvore respiratória (1). Associavam-se dispneia para pequenos esforços, anorexia e dor no hipocôndrio esquerdo.

Previamente, a doente foi tratada por pneumonia com derrame pleural, sem internamento, após o que ocorreu deterioração clínica sustentada. A radiografia torácica revelou opacificação do hemitórax esquerdo com apagamento do contorno diafragmático, traduzindo envolvimento pleuro-pulmonar significativo (Figura 1) (2).



Figura 1. Radiografia de tórax: Opacificação heterogénea do hemitórax esquerdo com apagamento do contorno diafragmático, sugestiva de processo inflamatório/infeccioso com possível extensão transdiafragmática.

Recebido: 31 de março de 2026
Revisado: 17 de abril de 2026
Aceito: 21 de abril de 2026

© Copyright 2025

A tomografia computorizada evidenciou uma volumosa massa com origem no ângulo esplênico do cólon, exibindo comportamento francamente agressivo, com extensão transdiafragmática e invasão direta do hemitórax esquerdo. Destacavam-se áreas de necrose com níveis hidroaéreos no pulmão, compatíveis com abscesso, com espessamento e irregularidade do diafragma e, um achado crítico que sugere invasão tumoral e comunicação fistulosa (Figuras 2 e 3) (3,4).

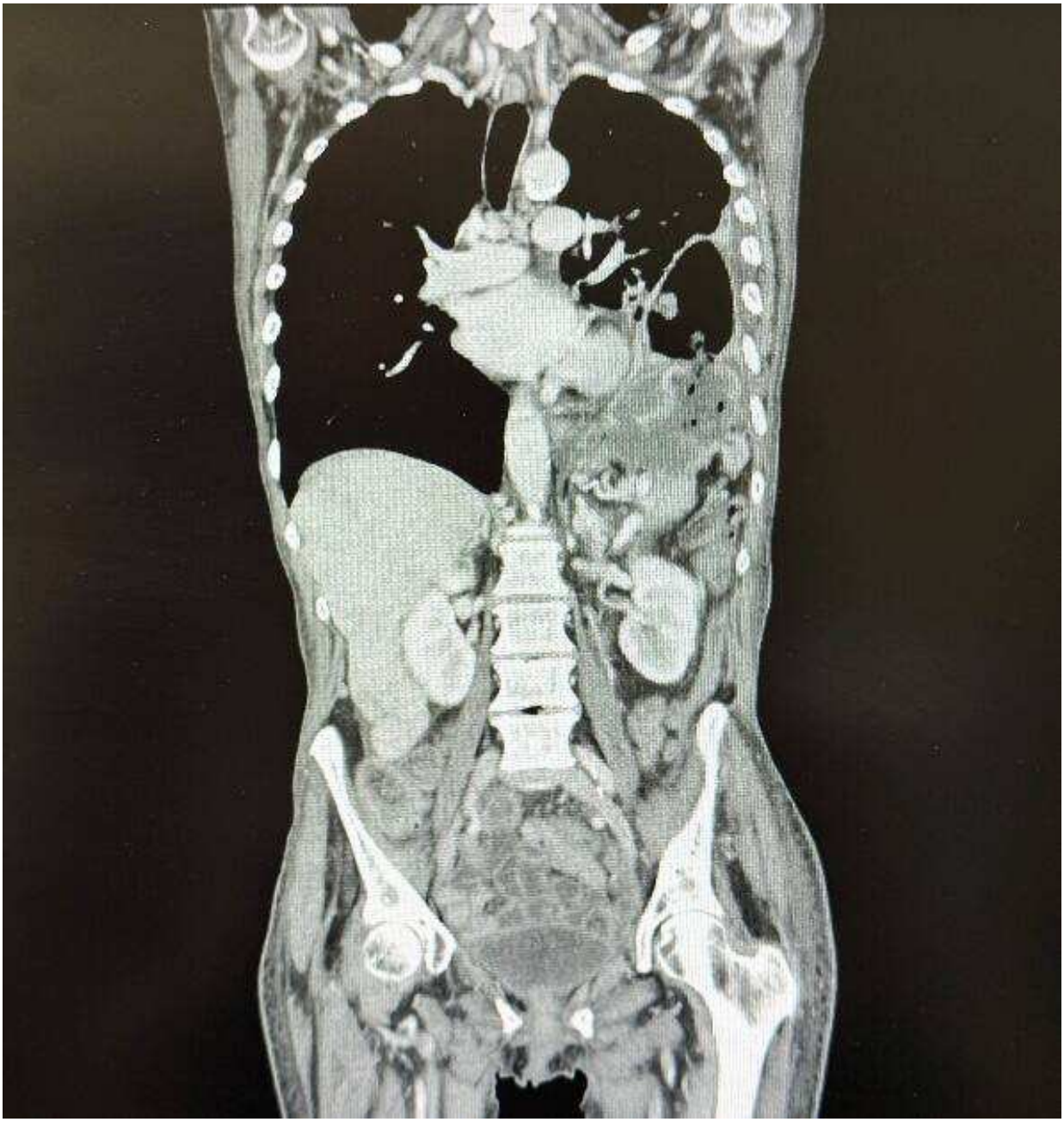

Figura 2. Tomografia computorizada torácica (corte axial) demonstrando volumosa lesão heterogénea no pulmão esquerdo, com áreas centrais hipodensas compatíveis com necrose e presença de níveis hidroaéreos. Observa-se contiguidade com o diafragma espessado e irregular. Associa-se discreto derrame pleural e alterações inflamatórias perilesionais.

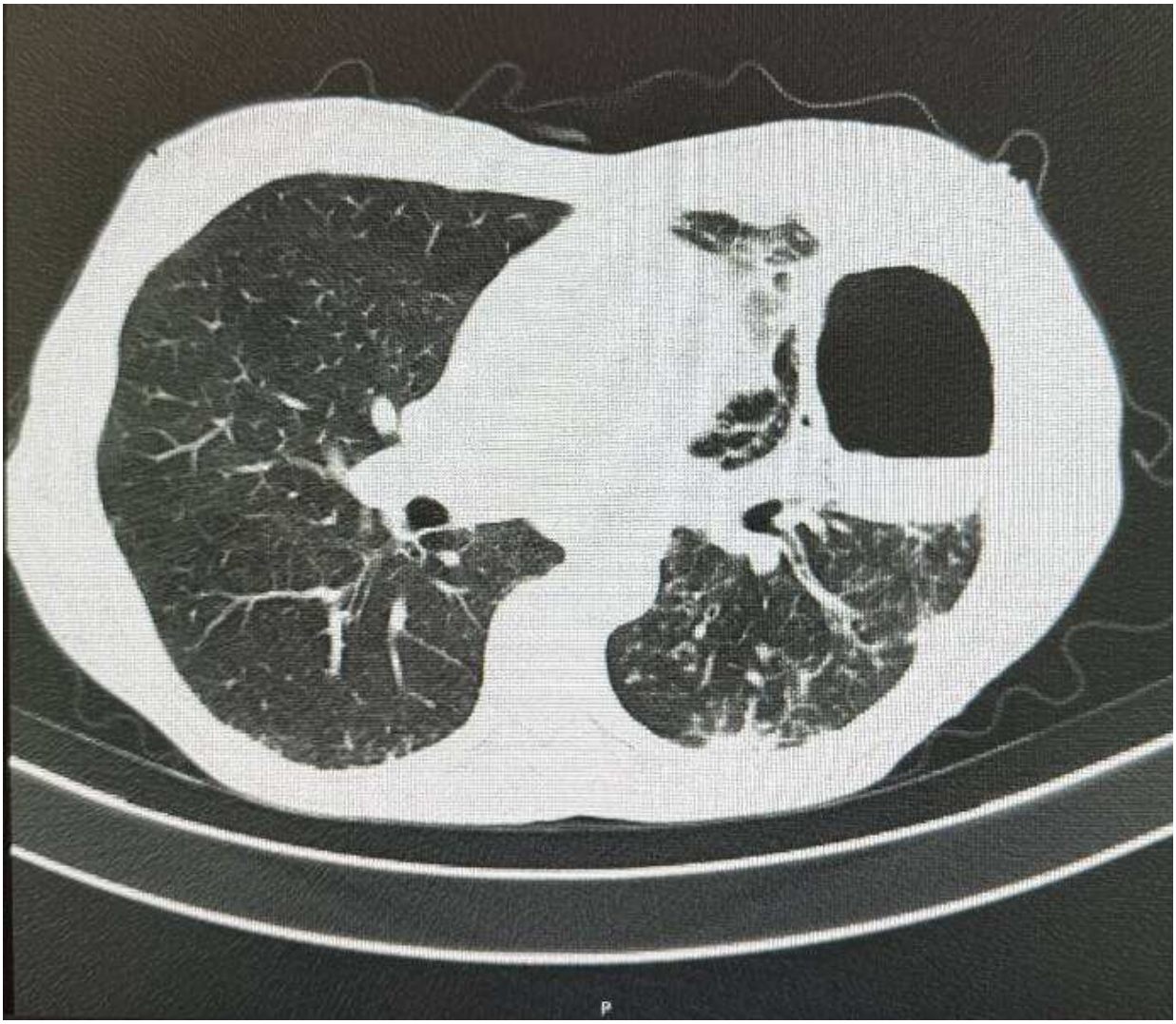

Figura 3. Tomografia computorizada abdomino-pélvica demonstrando massa expansiva do ângulo esplênico do cólon, com espessamento parietal irregular e padrão infiltrativo. Observa-se extensão transdiafragmática.

Tomografia computorizada torácica (corte axial) demonstrando volumosa lesão heterogénea no pulmão esquerdo, com áreas centrais hipodensas compatíveis com necrose e presença de níveis hidroaéreos. Observa-se contiguidade com o diafragma espessado e irregular. Associa-se discreto derrame pleural e alterações inflamatórias perilesionais.

Tomografia computorizada abdomino-pélvica demonstrando massa expansiva do ângulo esplênico do cólon, com espessamento parietal irregular e padrão infiltrativo. Observa-se extensão transdiafragmática.

A doença apresentava-se já em estádio avançado: perda dos planos de clivagem com o baço, cauda pancreática e parede gástrica, associada a densificação da gordura mesentérica e micronodularidade peritoneal, compatíveis com carcinomatose.

A colonoscopia revelou lesão infiltrativa estenosante. De forma particularmente elucidativa, a insuflação colônica desencadeou de imediato tosse com expectoração fecaloide, estabelecendo, de forma quase inequívoca, o diagnóstico funcional de fístula colo-brônquica/colo-pleural.

Apesar de biópsia inicial inconclusiva, a correlação clínico-imagiológica permitiu assumir o diagnóstico de neoplasia colorretal avançada com complicação fistulosa transdiafragmática. Perante a extensão da doença e fragilidade clínica, foi instituída abordagem paliativa com colostomia derivativa, centrada no controlo sintomático.

Este caso representa uma das manifestações mais dramáticas e raras de neoplasias do cólon: a capacidade de romper barreiras anatômicas e estabelecer comunicação direta entre cavidade abdominal e torácica. A expectoração fecaloide, embora incomum, constitui um sinal de alarme maior e não deve ser subvalorizada.

A presença de tosse fecaloide, particularmente quando associada a infeções respiratórias recorrentes, deve levantar forte suspeita de fístula entérica até prova em contrário. A imagiologia, com destaque para a tomografia computorizada, assume um papel central na demonstração da extensão da doença e na identificação de comunicação fistulosa, sendo determinante para a orientação terapêutica, frequentemente em cuidados paliativos.

Referências

1. Zhao J, Ma N, Zhao Z, Lei J, Lu Q, Tian F, et al. Colobronchial fistula: the pathogenesis, clinical presentations, diagnosis and treatment. J Thorac Dis 2017;9:187–93. Doi:10.21037/jtd.2017.01.11.
2. Hwang JC, Ha HK, Park KB, Weon YC, Han DB, Lee MG, et al. Usefulness of CT in Patients with Gastrointestinal Fistula. Journal of the Korean Radiological Society 1997;37:273. Doi:10.3348/jkrs.1997.37.2.273.
3. Arora G, Badhe P V. Role of Multidetector Computed Tomography in Diagnosis of Acquired Gastrointestinal Fistulas. Journal of Gastrointestinal and Abdominal Radiology 2023;06:015–20. Doi:10.1055/s-0042-1758124.
4. Pickhardt PJ, Kim DH. CT colonography : principles and practice of virtual colonoscopy. Philadelphia, PA: Saunders/Elsevier; 2010.

Aránzazu Palací Amat
https://orcid.org/0009-0006-9852-4102
Madalena Feiro
https://orcid.org/0000-0003-4597-2578
Bianca Cristea
https://orcid.org/0009-0008-3203-5773
Juan Carlos Perdomo Puentes
https://orcid.org/0000-0001-7829-1782

Contribuição dos autores: Todos os autores participaram ativamente da elaboração do manuscrito e concordam com sua submissão.
Conflito de interesse: Não há conflitos de interesse a declarar.
Financiamento: Este trabalho não recebeu financiamento externo.