Jornal Memorial da Medicina 2020, vol. 2 (1), p.15-19

MEDICINA CLÍNICA

ISSN 2674-7103 (on-line) Relato de caso

Ruptura de aneurisma intracraniano tratado com oclusão cirúrgica e craniectomia descompressiva: relato de caso

Intracranial aneurysm rupture treated with surgical occlusion and decompressive craniectomy: case report

Erlan Pércio Lopes Rufino[1], Pedro Lukas do Rêgo Aquino[2*], Lucas Michael Silva Loureiro[2], Hetevaldo Tavares de Lira Filho[1], Túlio Maranhão Neto[1], Márcio Martins de Melo Alves [3], Eduarda Silvestre Ribeiro da Costa Gomes[4], Luana Cristina Rodrigues de Oliveira Costa[4], Matheus Araújo de Oliveira Farias[5], Lucas Monteiro Barros Nunes[5].

[1]Hospital da Restauração, Recife, Brasil.

[2]Hospital Universitário Oswaldo Cruz, Universidade de Pernambuco, Recife, Brasil.

[3]Instituto de Medicina Integral Professor Fernando Figueira, Faculdade Pernambucana de Saúde, Recife, Brasil.

[4]Universidade Católica de Pernambuco, Recife, Brasil.

[5]Hospital das Clínicas, Universidade Federal de Pernambuco, Recife, Brasil.

Resumo

Os aneurismas intracranianos saculares são oriundos da dilatação e enfraquecimento de artérias do polígono de Willis e sua gênese está associada, principalmente, a fatores genéticos, assim como hipertensão arterial sistêmica e tabagismo. A ruptura desses aneurismas leva à hemorragia subaracnoide (HSA), sendo uma importante causa de mortalidade nos serviços de emergência. A terapêutica se concentra na prevenção e tratamento das complicações. Relatamos um caso de uma mulhercom 57 anos admitida no serviço de urgência neurocirúrgica com história de cefaleia súbita intensa e rebaixamento do nível de consciência. Foi realizada tomografia computadorizada do crânio sem contraste que evidenciou HSA escore IV na escala de Fisher e uma arteriografia cerebral observando aneurisma em artéria cerebral média esquerda.

Palavras-chave: Aneurisma intracerebral, Hemorragia subaracnóide, Aneurisma roto, Hipertensão intracraniana

Abstract

Saccular intracranial aneurysms originate from the dilation and weakening of Willis Polygon arteries and their genetics is mainly associated with genetic factors, systemic arterial hypertension and smoking. A rupture of these aneurysms leads to subarachnoid hemorrhagic (SAH) and becomes a major cause of mortality in emergency services. Therapy focuses on prevention and treatment of complications. It relates a case of a 57-year-old female patient admitted to the neurosurgical emergency department with a history of severe headache and lowering of consciousness. Contrast-free skull tomography showed Fisher's scale SAH IV and cerebral arteriography showed left middle cerebral artery aneurysm. Specific clinical and surgical therapies were introduced and the patient evolved without complications.

Keywords: intracerebral aneurysm clipping, subarachnoid hemorrhage, ruptured aneurysm, intracranial hypertension

---

Introdução

O aneurisma cerebral é uma dilatação e enfraquecimento da parede da artéria, causada, principalmente, pelo aumento da pressão sanguínea e é uma das principais causas de acidente vascular encefálico (AVE) hemorrágico. A ruptura de

aneurismas saculares intracranianos causa sangramento no espaço subaracnóide e sintomas como cefaleia súbita intensa, rebaixamento do nível de consciência (RNC), além de mal-estar, sudorese, náuseas e vômitos. [1,2]

O diagnóstico de hemorragia subaracnóide (HSA) necessita, além da clínica, de confirmação pela tomografia computadorizada (TC) do crânio sem contraste e a arteriografia cerebral, que é o padrão-ouro para a investigação do aneurisma.[3] O tratamento do aneurisma roto inclui, entre outras medidas, a clipagem cirúrgica.[3]

Descrevemos um caso de HSA não traumático derivado de ruptura de aneurisma sacular em território de artéria cerebral média esquerda.

Relato de Caso

Mulher com 57 anos de idade, sem antecedente de hipertensão arterial sistêmica, tabagismo e etilismo. A paciente deu entrada no serviço de urgência neurocirúrgica do Hospital da Restauração presentando cefaleia súbita intensa, evoluindo com rigidez de nuca e sonolência. Na admissão, encontrava-se desorientada, sonolenta, eupnéica em ar ambiente, com pupilas isocóricas e fotorreagentes e escore 12 na escala de coma de Glasgow. A paciente foi submetida a TC do crânio, que detectou sinais de hemorragia meníngea (Fisher IV) (Figura 1).

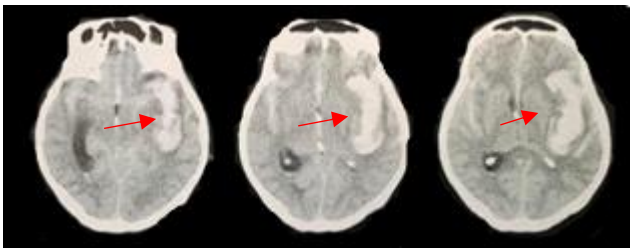

Figura 1. Imagem da tomografia computadorizada do crânio sem contraste, que mostra sinais de hemorragia meníngea (Fisher IV).

Foi realizada arteriografia cerebral, evidenciando aneurisma de bifurcação em artéria cerebral média (ACM) esquerda (Figura 2). Após um dia da admissão, a paciente foi submetida a clipagem do aneurisma roto na bifurcação da ACM esquerda associada com craniectomia descompressiva por conta de sinais radiológicos de hipertensão intracraniana com efeito de massa (hematoma) e desvio das estruturas da linha média. Evoluiu clínica e hemodinamicamente estável no pós-operatório imediato, traqueostomizada em ventilação mecânica e bem adaptada ao ventilador. Foi admitida na unidade de cuidados especiais de neurocirurgia com escore 8 na ECG e com exames laboratoriais exibindo hemoglobina de 11,5 g/dl, hematócrito de 34,6%, plaquetas de 392.000/mm^3 e creatinina de 0,9 mg%.

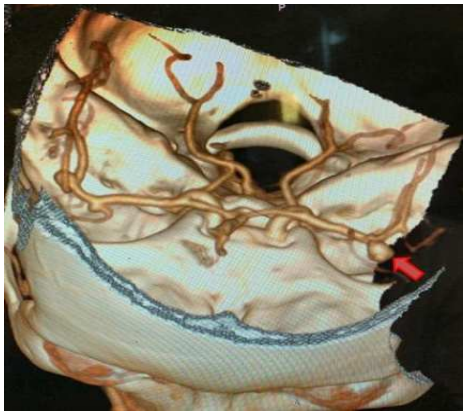

Figura 2. Imagem da angiografia rotacional com reconstrução tridimensional (3D-RA), que mostra aneurisma na bifurcação da artéria cerebral média esquerda (seta).

A TC de crânio controle evidenciou *status* pós-craniectomia descompressiva, herniação de parênquima cerebral, clipe metálico e ausência de hidrocefalia. Além da terapia de suporte, foi instituído cefepime, para controle de infecção do foco urinário observado no exame de sumário de urina. Paciente evoluiu estável em unidade de cuidados especiais de neurocirurgia.

Discussão

A HSA espontânea acontece, na maioria das vezes, devido a rotura de um aneurisma sacular e menos comumente à mal formação arteriovenosa (MAV). A HSA pela rotura espontânea de aneurisma sacular é mais característico na faixa etária entre 35 e 55 anos, enquanto que a MAV é causa predominante em pacientes mais jovens e está associada a mutações nos genes ENG, ACVRL1 ou SMAD4 que levam a displasia vascular e favorece o desenvolvimento de MAV. Outras causas de HSA não traumática são vasculites, tumores intracranianos e distúrbios da coagulação. A HSA é uma afecção extremamente grave com mortalidades próximas dos 50%.[1-4]

Os aneurismas são encontrados em 1-3% das autópsias.[5] Embora a incidência da HSA varie muito com as diferentes séries descritas na

literatura, presume-se que em geral entre 8 a 16 pessoas a cada 100.000 habitantes vão sofrer um episódio de hemorragia subaracnóidea espontânea a cada ano e que a partir dos 40 anos de idade o predomínio passe a ser do sexo feminino.[5,6] Os fatores de risco modificáveis mais frequentemente encontrados são o tabagismo, HAS e consumo de álcool, nenhum desses fatores foram encontrados na paciente relatada.[5]

Os aneurismas da circulação posterior correspondem de 5% a 15% dos aneurismas saculares, sendo cerca de 10% em território de artéria basilar e 5% em território de artéria vertebral.[7,8]

O quadro clínico da HSA se caracteriza com uma cefaleia holocraniana de alta intensidade e espontânea ou após alguma atividade física que evolui em cerca de 50% dos casos para síncope.[5,7] A rigidez de nuca é uma apresentação comum após o primeiro dia devido à irritação meníngea causada pelo sangue no espaço subaracnóide. Os déficites focais podem ou não estar presentes concomitante ao quadro agudo, sendo sua presença mais associada à rotura do aneurisma da artéria comunicante posterior e compressão do nervo oculomotor pelo sangue, gerando anisocoria, diplopia e estrabismo divergente[7,9]

A suspeita diagnóstica é dada em todo paciente que abre um quadro de cefaleia súbita de forte intensidade. A presença de síncope, vômitos e rigidez de nuca reforçam a hipótese e sugerem a HSA. A TC do crânio não contrastada é capaz de confirmar o diagnóstico em 95% dos casos. A quantidade de sangue em cisternas ou ventrículos é graduada por meio da escala tomográfica de Fisher.[9,10] Em caso de suspeita de HSA e TC normal, é indicado exame liquórico, que, se positivo, mostrará sangue ou um líquido xantocrômico, por causa da conversão da hemoglobina em bilirrubina. É válido ressaltar que se o líquor apresentar aspecto hemorrágico, há duas possibilidades: acidente de punção ou HSA, devendo-se realizar o teste de três tubos para a correta diferenciação.[7,11] No caso em questão, a TC do crânio era sugestiva de hemoventrículo, além de conter sangue nas cisternas cerebrais- confirmando o diagnóstico de HSA sem precisar da punção lombar. O padrão-ouro para a investigação do aneurisma é a arteriografia cerebral[6,9] e por isso esse método de imagem foi utilizado no caso.

As principais complicações associadas à HSA são ressangramento, vasoespasmo e hidrocefalia.[11] O ressangramento é a complicação mais associada ao óbito, presente em até 20% dos pacientes nos primeiros sete dias, sendo a maior parte nas primeiras 24 horas. O vasoespasmo corresponde de 20-30% dos casos e o período de ocorrência é entre o 3º e 14º dia do evento, provoca isquemia e infarto cerebral. Gera déficit focal permanente ou flutuante, como por exemplo afasia e hemiparesia nos acometimentos da origem da ACM. O diagnóstico do vasoespasmo é confirmado pelo Doppler transcraniano. A hidrocefalia tem sua fisiopatologia centrada na obstrução das granulações de Pachionni pelos produtos de degradação do sangue intraventricular e é uma complicação que pode estar presente tanto na forma aguda, por hidrocefalia hiperbárica, quanto na forma tardia através da hidrocefalia crônica normobárica. A hipernatremia também pode ocorrer, sendo mais comum nas primeiras duas semanas, decorrente da síndrome da secreção inapropriada de hormônio antidiurético e da cerebropatia perdedora de sal. No caso relatado, não houve a presença dessas complicações inerentes à HSA.[11-13]

A terapêutica da HSA é focada na prevenção e tratamento de complicações, devendo os pacientes ser manejados em unidade de terapia intensiva.[11] O tratamento mais eficaz para prevenção do ressangramento é a clipagem cirúrgica do aneurisma ou sua embolização, devendo-se optar a depender de vários critérios como idade avançada, gravidade do quadro clínico, presença de edema cerebral ou de vasoespasmo, relação colo/saco 1:3, localização do aneurisma, contra-indicação cirúrgica, opção do paciente, ausência de hematoma compressivo.[11,12] Em casos de aneurismas complexos ou em pacientes em estado clínico mais grave, pode-se utilizar uma combinação entre as duas técnicas, sobretudo na prevenção de recidiva hemorrágica pela compactação de *coils* no fundo do saco do aneurisma até melhora clínica do paciente para um tratamento cirúrgico posterior[13-15]. Além disso, o uso de anti-hemorrágico, como o ácido tranexâmico, tem sido associado a menor risco de ressangramento e pode ser útil na terapêutica[1,6], entretanto, não é empregado no nosso serviço. O uso de nimodipino, na dose de 60mg via oral de 4 em 4 horas, melhora o prognostico e a ocorrência de isquemia cerebral tardia e assim foi feito no

caso descrito, porém para o tratamento do vasoespasmo é necessário utilizar ainda outras medidas como, por exemplo, a hipertensão arterial farmacologicamente induzida. A hidrocefalia deve ser suspeitada quando há rebaixamento do nível de consciência ou piora neurológica dias ou semanas após a HSA tratada e sua resolução consiste em derivação ventricular externa ou derivação ventriculoperitoneal, a depender de sua forma aguda ou tardia.[7,8,11] O uso de anticonvulsivantes profiláticos e corticoterapia ainda é muito discutido e a literatura carece de estudos à respeito. Em nosso caso em questão, optou-se por não empregar anticonvulsivante profilático nem corticoterapia.

A craniectomia descompressiva foi realizada no caso, visto evidência de hipertensão intracraniana associada. A técnica consiste em craniectomia e ampliação da dura-máter para se acomodar o cérebro tumefeito.[16,17] O *flap* ósseo é desprezado para uma posterior cranioplastia com material sintético. A craniotomia com alojamento do *flap* ósseo no tecido subcutâneo abdominal e posterior cranioplastia também é uma técnica sólida na literatura[16,17], porém não é a empregada no serviço.

O prognóstico é dado conforme as principais escalas de Fisher e de Hunt-Hess com base na TC do crânio e avaliação clínica, respectivamente.[7,10] A paciente relatada se classificou como Fisher IV, devido ao aparecimento de hemoventriculo à TC e Hunt-Hess IV, por apresentar uma ECG entre 7 e 12 em estado de torpor.

Conclusão

Descrevemos um caso de HSA oriunda de ruptura de ACM esquerda. A terapêutica se baseou em medidas clínicas específicas e tratamento cirúrgico com clipagem do aneurisma e craniectomia descompressiva. A paciente não apresentou complicações como ressangramento e vasoespasmo, seguindo estável.

Referências

1. Hemphill JC, Greenberg SM, Anderson CS, Becker K, Bendok BR, Cushman M, et al (2015) Guidelines for the Management of Spontaneous Intracerebral Hemorrhage: A Guideline for Healthcare Professionals from the American Heart Association/American Stroke Association. Stroke 46:2032-60.

2. Jauch EC, Saver JL, Adams HP, Bruno A, Connors JJB, Demaerschalk BM, et al (2013) Guidelines for the early management of patients with acute ischemic stroke: A guideline for healthcare professionals from the American Heart Association/American Stroke Association. Stroke 44(3):870–947.

3. Jüttler E, Unterberg A, Woitzik J, Bösel J, Amiri H, Sakowitz OW, et al (2014) Hemicraniectomy in Older Patients with Extensive Middle-Cerebral-Artery Stroke. N Engl J Med 370(12):1091-100.

4. Mackey J (2014) Evaluation and management of stroke in young adults. Continuum (Minneap Minn) 20:352–69.

5. Turcato C, Pereira SW, Ghizoni MF (2006) Hemorragia subaracnóide. ACM Arq Catarin Med 35(2):78–84.

6. Powers WJ, Derdeyn CP, Biller J, Coffey CS, Hoh BL, Jauch EC, et al (2015) American Heart Association/American stroke association focused update of the 2013 guidelines for the early management of patients with acute ischemic stroke regarding endovascular treatment: A guideline for healthcare professionals from the American Heart Association/American stroke association. Stroke 46:3020–35.

7. Prabhakaran S, Ruff I, Bernstein RA (2015) Acute stroke intervention: A systematic review. JAMA 313:1451–62.

8. Blok KM, Rinkel GJE, Majoie CBLM, Hendrikse J, Braaksma M, Tijssen CC, et al (2015) CT within 6 hours of headache onset to rule out subarachnoid hemorrhage in nonacademic hospitals. Neurology 84(19):1927–32.

9. Perry JJ, Alyahya B, Sivilotti MLA, Bullard MJ, Émond M, Sutherland J, et al (2015) Differentiation between traumatic tap and aneurysmal subarachnoid hemorrhage: Prospective cohort study. BMJ (Online).

10. Raya AK, Diringer MN (2014) Treatment of subarachnoid hemorrhage. Critical Care Clinics 30:719–33.

11. Lot G, Houdat E, Cophignon J, Casasco A, George B (1999) Combined management of intracranial aneurysms by surgical and endovascular treatment. Modalities and results from a series of 395 cases. Acta Neurochir 141:557-562.

12. Raftopoulos C, Mathurin P, Boscherini D, Billa RF, Van Boven M, Hantson P (2000) Prospective analysis of aneurysm treatment in a series of 103 consecutive patients when endovascular embolization is considered the first option. J Neurosurg 93(2):175–82.

13. Byrne JV, Sohn MJ, Molyneux AJ (1999) Five-year experience in using coil embolization for ruptured intracranial aneurysms: Outcome and incidence of late rebleeding. J Neurosurg 90(4):656–63.

14. Civit T, Auque J, Marchal JC, Bracard S, Picard L, Hepner H (1996) Aneurysm Clipping after Endovascular Treatment with Coils: A Report of Eight Patients. Neurosurgery 38(5):955–61.

15. Hacein-Bey L, Connoly JRS, Mayer SA, Young WL, Pile-Spellman J, Solomon RA (1998) Complex intracranial aneurysms: combined operative and endovascular approaches. Neurosurgery 43:1304-1313.

16. Moon JW, Hyun DK (2017) Decompressive Craniectomy in Traumatic Brain Injury: A Review Article. Korean J Neurotrauma 13(1):1.

17. Gopalakrishnan MS, Shanbhag NC, Shukla DP, Konar SK, Bhat DI, Devi BI (2018) Complications of Decompressive Craniectomy. Front Neurol 9 (NOV):977.

Autor correspondente:
Pedro Lukas do Rêgo Aquino
pedrolukas7477@gmail.com

Recebido: 13/02/2020 Aceito: 31/05/2020