

▪ 2021, 3(2):15-17 ▪ e-ISSN: 2674-7103

Jornal Memorial *da* Medicina

▪ DOI: 10.37085/jmmv3.n2.2021.pp.15-17

Relato de Caso

# Associação de ventrículo único tipo esquerdo com comunicação interatrial tipo *ostium secundum*: um relato de caso

*Association of left single ventricle with ostium secudum atrial septal defect: a case report*

**André Inocêncio Novaes Lima Filho** **Alice Almeida de Barros Guimarães** **Mariana Costa do Rego Barros**

Faculdade de Ciências Médicas, Universidade de Pernambuco, Pernambuco, Brasil

André Inocêncio Novaes Lima Filho
andre.novaeslima@upe.br

**Editado por**
Juliana Ramos Andrade

## Resumo

Doenças cardíacas congênitas configuram importantes causas de intervenção cirúrgica no primeiro ano de vida. Dentre essas cardiopatias, as que cursam com ventrículo único associam-se a altos índices de mortalidade infantil. Já a comunicação interatrial do tipo *ostium secundum* representa cerca de 10% de todos os defeitos cardíacos congênitos. O presente trabalho relata o caso de uma paciente de 1 ano e 5 meses que apresenta história de dispneia e cianose aos esforços desde o nascimento. Ao ecocardiograma transtorácico foi visualizado ventrículo único tipo esquerdo associado a comunicação interatrial do tipo *ostium secundum*, configurando uma rara associação de achados. Dessa forma, objetiva-se discutir conceitos a respeito do tema, como também as condutas empregadas no caso.

## Abstract

Congenital heart conditions are important causes of surgical intervention in the first year of life. Among these cardiopathies, those with single ventricle (SV) are associated with high infant mortality rates. The ostium secundum atrial septal defect (ASD), on the other hand, accounts for about 10% of all congenital heart defects. The present study reports a case of a 1-year-and-5-months female patient that presents a history of dyspnea and cyanosis on exertion from birth. Echocardiography showed a single left ventricle associated with ostium secundum ASD, which configures a rare association of findings. Therefore, this study aims to discuss concepts upon the subject as well as the approach adopted in the case.

**Palavras-chave:**
Comunicação interatrial
Coração univentricular
Cardiopatias congênitas

**Keywords:**
Atrial septal defect
Univentricular heart
Heart congenital defects

Recebido: 24 de agosto de2021
Aceito: 29 de novembro de 2021

© Copyright 2021

## Introdução

No Brasil nascem anualmente cerca de 30 mil cardiopatas, e estima-se que 80% do total (mais de 23,8 mil crianças) precisarão de intervenção cirúrgica em algum momento do seu desenvolvimento, sendo que a metade deve ser operada ainda no primeiro ano de vida.[1] Doenças cardíacas congênitas resultando na fisiologia de ventrículo único (VU) totalizam 3% das lesões cardíacas congênitas e historicamente são associadas a altos índices de mortalidade infantil.[1] Já a comunicação interatrial (CIA) do tipo *ostium secundum* representa cerca de 10% de todos os defeitos cardíacos congênitos. Embora defeitos no septo atrial sejam frequentes na síndrome do coração esquerdo hipoplásico, por exemplo, esses não são comuns na cardiopatia do VU.[1] O diagnóstico precoce, bem como o acompanhamento seguido de um tratamento eficiente, é essencial para garantia de melhora do estado do paciente com cardiopatia congênita, a fim de evitar ao máximo possíveis malefícios tanto no desenvolvimento neuropsicomotor, como na qualidade de vida em linhas gerais.[2,3]

## Relato de Caso

Relatamos o caso de um paciente, sexo feminino, 1 ano e 5 meses de idade, com história de dispneia e cianose aos esforços desde o nascimento, com múltiplos internamentos por descompensação clínica. Realizou um ecocardiograma transtorácico (ECOTT) que evidenciou VU tipo esquerdo, CIA tipo *ostium secundum*, dextroposição dos vasos da base e estenose pulmonar valvar. Além disso, fez cateterismo diagnóstico, que evidenciou o VU com morfologia de ventrículo esquerdo (VE), com volume diastólico final aumentado e fração contrátil preservada (Figura 1). Foi evidenciada também uma estenose valvar pulmonar importante, com fluxo extremamente reduzido para área pulmonar, e que as valvas aórtica e tricúspide tinham boa abertura, no entanto, os folhetos valvares pulmonares encontravam-se espessados (Figura 2).

Além disso, o tronco pulmonar apresentou calibre reduzido, com ramo direito dilatado e ramo esquerdo hipoplásico.

**Figura 1**: Imagem do cateterismo cardíaco, mostrando dupla via de entrada em ventrículo único, suprindo a circulação aórtica e pulmonar.

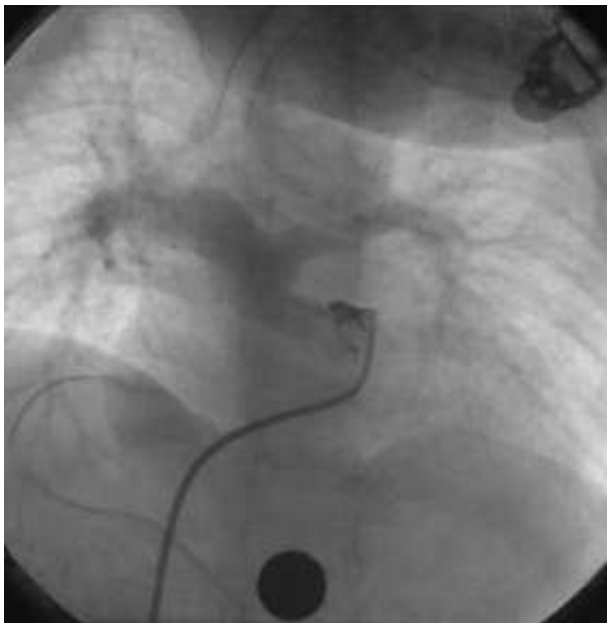

**Figura 2**: Imagem do cateterismo cardíaco, mostrando calibre reduzido do tronco pulmonar, com ramo esquerdo hipoplásico e ramo direito dilatado.

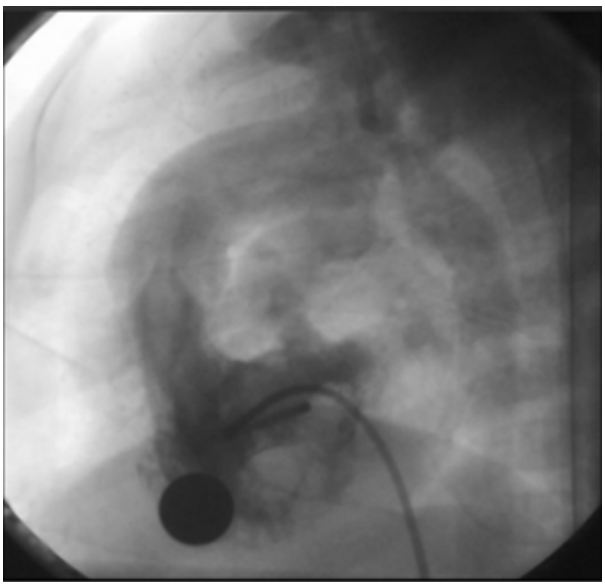

Optou-se por realizar intervenção cirúrgica, com um *shunt* de Blalock-Taussing (da artéria subclávia esquerda para artéria pulmonar esquerda – ASCE/APE), que ocorreu sem intercorrências. Evoluiu, porém, com bradicardia, hipotensão e queda de saturação. Realizou-se um novo ECOTT que mostrou que o *shunt* não estava pérvio. Foi submetida, então, a um novo procedimento cirúrgico, com realização de um *shunt* da artéria braquiocefálica para a artéria pulmonar direita, que ocorreu sem intercorrências, porém sem mudança do estado clínico da paciente. Para avaliação do *shunt*, a paciente realizou novo cateterismo cardíaco, em que foi feita uma implantação de 2 stents na anastomose APE/ASCE, além de plastia ao final da APE. Ademais, o *shunt* à direita foi ocluído. Após procedimento, a paciente evoluiu com melhora da saturação de $O_2$, com bom fluxo pelo *shunt*. Recebeu alta da UTI em boas condições clínicas, seguida de alta hospitalar, após 2 meses de internação para acompanhamento em sua cidade de origem.

## Comentários

O VU é uma má formação congênita que atinge de 4 a 8 em cada 10.000 nascidos vivos.[4] Essa condição é caracterizada por uma circulação univentricular e por dupla via de entrada e saída ventricular em que uma câmara suporta a circulação sistêmica e pulmonar. Na maioria dos casos, há presença de ambos os ventrículos, sendo um considerado a câmara principal e o outro uma câmara rudimentar, na qual há diferentes níveis de hipoplasia. Para avaliar os pacientes com circulação única é necessário analisar como se conectam os átrios, ventrículos e os grandes vasos de maneira sequencial-segmentar.

A circulação coronária da paciente se constitui por arranjo de átrios que se conecta por dupla via por valvas atrioventriculares ao ventrículo direito por trabeculações septomarginais grosseiras e bem definidas. Havendo um único ventrículo, há mistura sanguínea dos retornos da circulação, com oxigenação e distribuição dependente do grau de obstrução pulmonar, das resistências do átrio esquerdo, da pressão nas veias pulmonares e da resistência das artérias vasculares no circuito de ventrículo único.[3,4]

Em relação à CIA do tipo *ostium secundum* apresentada pela paciente, pode-se dizer que esse orifício provém da deficiência do septo atrial primitivo, tecido o qual forma a lâmina da fossa oval. Esse tipo de CIA corresponde a 80% do total de casos.[2,4] Os sintomas dessa condição estão associados a magnitude e duração do desvio, os quais são determinados pelo tamanho do defeito e pela complacência dos ventrículos. Tal complacência, por sua vez, é bastante influenciada pela resistência vascular pulmonar. No caso da paciente, temos um ventrículo único associado a uma alta resistência vascular pulmonar, constituindo uma íntima relação entre os achados da cardiopatia congênita. O hiperfluxo da CIA, em geral, é bem tolerado por vários anos, mas, no presente caso, dado à complexidade dos achados da paciente, percebemos uma superposição de sinais e sintomas cardiovasculares, como dispneia e cianose aos esforços apresentados.[4]

## Conclusão

Os autores dão ênfase à complexidade da cardiopatia descrita pela presença de múltiplos defeitos associados. A presença da CIA do tipo *ostium secundum* em um quadro de VU com dupla via de entrada e saída requer um manejo especial pela sua singularidade, com grande esforço por parte dos cardiologistas pediátricos, em razão do grande número de complicações tardias que esses pacientes podem apresentar.

**Financiamento**: não houve financiamento

André Inocêncio Novaes Lima Filho
https://orcid.org/0000-0003-0112-3320
Alice Almeida de Barros Guimarães
https://orcid.org/0000-0002-6016-5195
Mariana Costa do Rego Barros
https://orcid.org/0000-0002-2078-4354

## Referências

1. Ministério da Saúde. **Portaria número 1727 de 11 de Julho de 2017. Aprova o Plano Nacional de Assistência à Criança com Cardiopatia Congênita**. [Internet]. 2017 Available from: https://bvsms.saude.gov.br/bvs/saudelegis/gm/2017/prt1727_12_07_2017.html.
2. Ambastha C, Bittle GJ, Morales D, Parchment N, Saha P, Mishra R, . . . Kaushal S. **Regenerative medicine therapy for single ventricle congenital heart disease**. Transl Pediatr 2018;7(2):176-187 Doi:10.21037/tp.2018.04.01
3. Spadotto V, Frescura C, Ho SY and Thiene G. **The concept of double inlet-double outlet right ventricle: a distinct congenital heart disease**. *Cardiovasc Pathol* 2017;26:39-44 Doi:10.1016/j.carpath.2016.09.003
4. Loures DRR, Pimentel GK, Mularinari LA and NI M. **Dupla via de saída ventricular**. Cardiologia e cirurgia cardiovascular pediátrica. 2 ed. São Paulo. 2012. p. 561-574.