

▪ 2021, 3(2):18-22 ▪ e-ISSN: 2674-7103

Jornal Memorial *da* Medicina

▪ DOI: 10.37085/jmmv3.n2.2021.pp.18-22

Relato de Caso

Achado de acometimento amiloide traqueobrônquico em fibrobroncoscopia: um relato de caso

Finding of tracheobronchial amyloid involvement in fiberoptic bronchoscopy: a case report

Pedro Henrique Teotônio Medeiros Peixoto[1] **Maria Manuela Pitanga Smith**[2]

[1]Faculdade de Ciências Médicas - Universidade de Pernambuco, Pernambuco, Brasil
[2]Hospital de Referência COVID-19 – Unidade Boa Viagem e Hospital Otávio de Freitas, Pernambuco, Brasil

Pedro Henrique Teotônio Medeiros Peixoto
pedrohmedeiros29@gmail.com

Editado por
Juliana Ramos Andrade

Resumo

Amiloidose consiste em um grupo de doenças caracterizado pelo depósito extracelular de fibrilas amiloides, podendo ser localizada ou sistêmica. Este relato descreve o caso de uma paciente, 69 anos, sem comorbidades prévias, com queixa de astenia, diarreia e vômitos, sem dispneia, evoluindo com piora do padrão respiratório, necessitando de intubação orotraqueal (IOT) e, posteriormente, traqueostomia. Na broncoscopia para avaliação de decanulação, evidenciou árvore traqueobrônquica com múltiplas lesões papulares em mucosa, algumas com ulceração central, de aspecto granular difuso, acometendo as paredes anterolaterais da traqueia. Exame histopatológico constatou coloração para amiloide através do vermelho Congo positivo. A amiloidose traqueobrônquica corresponde a 0,5% das lesões de traqueia sintomáticas, podendo manifestar-se com sintomas inespecíficos. A investigação deve contar com o auxílio de tomografia computadorizada de tórax e a fibrobroncoscopia. A confirmação diagnóstica é dada através de análise histopatológica do tecido brônquico biopsiado através de fibrobroncoscopia e coloração positiva com vermelho Congo.

Palavras-chave:
Amiloidose
Broncoscopia
Diagnóstico por imagem

Abstract

Amyloidosis is a group of diseases characterized by the extracellular deposition of amyloid fibrils, localized or systemic. This report describes the case of a patient, 69 years old, with no previous comorbidities, complaining of asthenia, diarrhea, and vomiting, without dyspnea, evolving with worsening of the respiratory pattern, requiring orotracheal intubation (OTI) and, later, tracheostomy. On bronchoscopy to evaluate decannulation, she showed a tracheobronchial tree with multiple papular lesions in the mucosa, some with central ulceration, with a diffuse granular aspect, affecting the anterolateral walls of the trachea. Histopathological examination found staining for amyloid through positive Congo red. Tracheobronchial amyloidosis accounts for 0.5% of symptomatic tracheal lesions, which may present with nonspecific symptoms. The investigation must have the aid of computed tomography of the chest and fiberoptic bronchoscopy. Diagnostic confirmation is given through histopathological analysis of bronchial tissue biopsied through fiberoptic bronchoscopy and positive staining with Congo red.

Keywords:
Amyloidosis
Bronchoscopy
Imaging Diagnosis

Recebido: 12 de novembro de 2021
Aceito: 30 de novembro de 2021

© Copyright 2021

Introdução

Amiloidose consiste em um grupo de doenças caracterizado pelo depósito extracelular de fibrilas amiloides, proteínas mal agregadas organizadas em conformação de camadas beta.[1] São manifestações que podem ser hereditárias ou adquiridas e se apresentar de maneira localizada ou sistêmica.

A sintomatologia é bastante heterogênea, podendo variar de um quadro assintomático até casos com sintomas diversos, como macroglossia, manifestações gastrointestinais e renais.[1] Esse fato dificulta o diagnóstico, visto que há uma gama de diagnósticos diferenciais que podem ser associados a tal condição.

A amiloidose traqueobrônquica consiste em uma apresentação rara, onde o acometimento por depósito de proteínas fibrilares ocorre na submucosa da traqueia, dos brônquios principais e dos brônquios segmentados.[2]

Relato de Caso

Mulher, 69 anos, branca, professora aposentada, sem comorbidades prévias (SIC), com queixa de astenia, diarreia e vômitos, sem dispneia. Evoluiu com piora do padrão respiratório.

Foi admitida em unidade de terapia intensiva em uso de máscara não reinalante 15 L/min, com padrão respiratório de esforço e índice de oxigenação (IO) menor que 100, necessitando de intubação orotraqueal (IOT). Exame RT-PCR da admissão para SARS-CoV-2 negativo e leucocitose em ascensão.

Após manobras de recrutamento alveolar e posição prona, paciente evoluiu com melhora progressiva do IO, possibilitando redução do aporte de oxigênio e parâmetros ventilatórios, sendo extubada após 13 dias da IOT.

No mesmo dia apresentou desconforto respiratório progressivo, estridor laríngeo e laringoespasmo sem respostas às medidas tomadas, sendo realizada nova IOT sem intercorrências.

Tomografia computadorizada de tórax (Figuras 1A, B e C) realizada 12 dias após o internamento evidencia discreto espessamento de parede da traqueia, com regiões de assimetria leve, além de acometimento pulmonar sugestivo de processo inflamatório-infeccioso, evidenciando múltiplas opacidades pulmonares em vidro fosco, por vezes associadas a espessamento de septos interlobulares, e focos esparsos de consolidação.

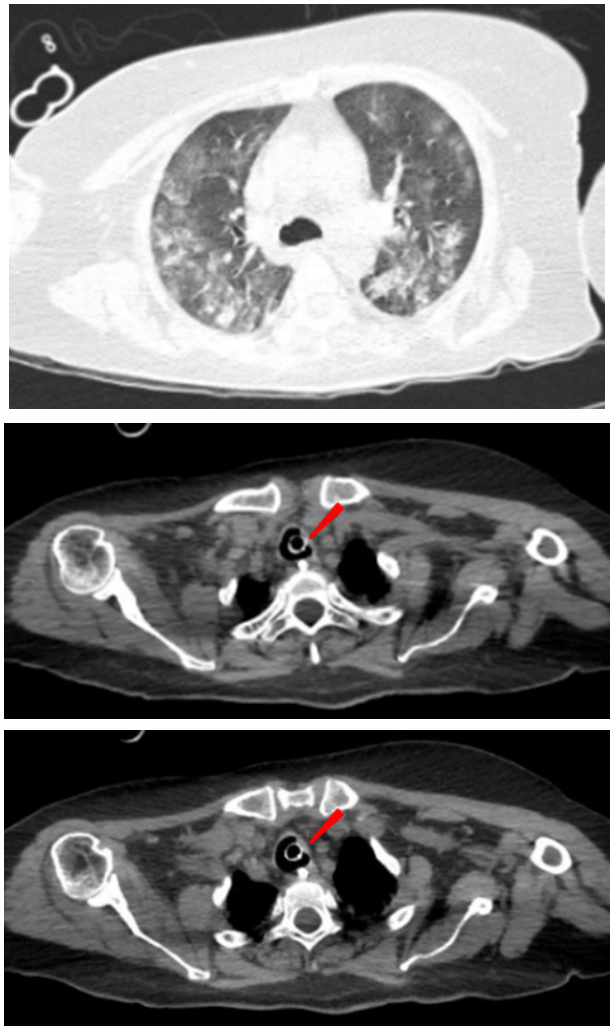

Figura 1. Tomografia computadorizada de tórax (A, B e C) evidencia discreto espessamento de parede da traqueia, com regiões de assimetria leve, além de acometimento pulmonar sugestivo de processo inflamatório-infeccioso, evidenciando múltiplas opacidades pulmonares em vidro fosco.

Paciente evoluiu com dificuldade de nova extubação, sendo optado por realização de traqueostomia do 20º dia de internamento.

No 30º dia de internamento, já fora de ventilação mecânica, foi solicitada broncoscopia para avaliação de decanulação que evidenciou árvore traqueobrônquica com mucosa apresentando múltiplas lesões papulares, algumas

com ulceração central, de aspecto granular difuso grosseiro, de coloração esbranquiçada, acometendo as paredes anterolaterais da traqueia (Figuras 2 e 3) e, de forma menos acentuada, a árvore traqueobrônquica bilateralmente.
Foi realizada biópsia da lesão em traqueia que ao exame histopatológico constatou-se mucosa da traqueia com presença de infiltrado amorfo e eosinofílico e coloração para amiloide através do vermelho congo positivo. Além disso, a análise evidenciou ausência de atipias, granulomas e agentes infecciosos, como vírus e parasitas.

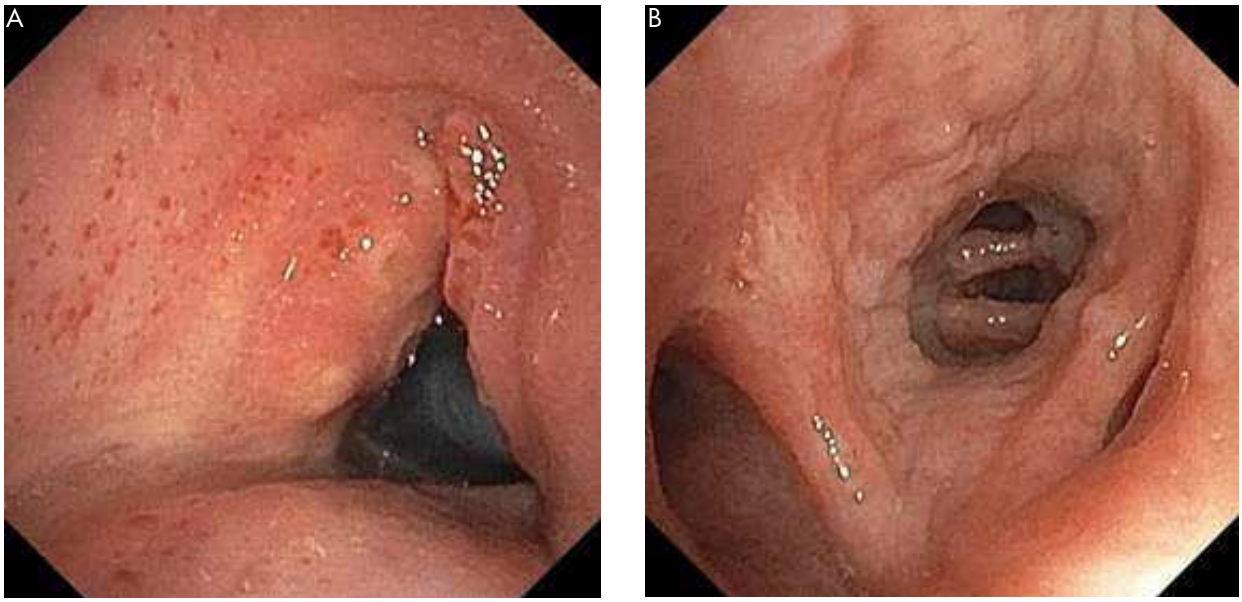

Figura 2. (A) Lesão papular com áreas de ulceração em parede lateral esquerda da traqueia. (B) Mucosa de aspecto granular grosseiro em pirâmide basal de lobo inferior direito.

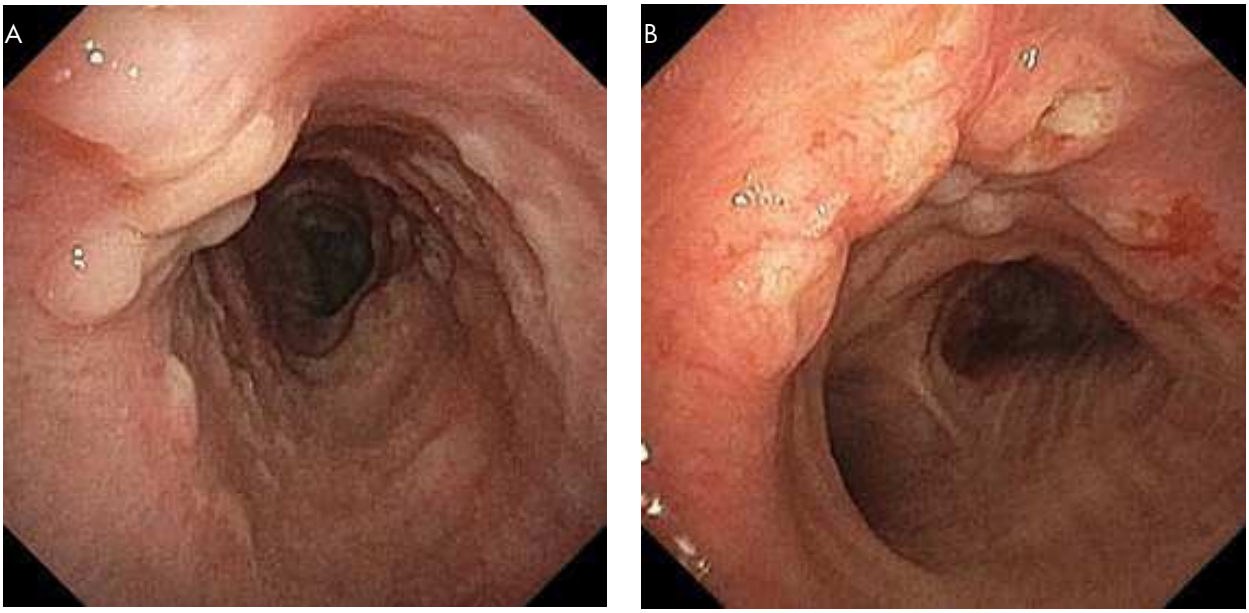

Figura 3. (A) e (B) lesões papulares grosseiras, algumas com áreas de ulceração central, em paredes anterior e lateral esquerda de traqueia.

Discussão

As doenças amiloides são caracterizadas pelo depósito anormal de proteínas no espaço extracelular. A heterogeneidade das apresentações está associada, em parte, à diversidade de unidades de peptídeo precursor que formam os depósitos de fibrilas amiloides, proteínas mal agregadas que se organizam na conformação de camadas beta.[1]

Podem ter diferentes origens. A hereditária, geralmente relacionada a polimorfismos; a primária, associada a imunoglobulinas de cadeia leve e a secundária, que ocorre no contexto de doenças de caráter inflamatório ou infeccioso crônico, em que há aumento da produção de proteínas reagentes da fase aguda no fígado.[3]

Outra forma de classificar esse grupo de doenças é pela forma de acometimento, que pode ser sistêmico ou localizado. A amiloidose pulmonar é classificada como manifestação localizada da doença e pode se apresentar com opacidades nodulares, com opacidades difusas ou com acometimento traqueobrônquico.[2]

A amiloidose traqueobrônquica corresponde a 0,5% das lesões de traqueia sintomáticas e acomete ligeiramente mais, e de maneira mais extensa, o sexo feminino. O acometimento ocorre na submucosa da traqueia, dos brônquios principais e dos brônquios segmentares.[2] A região de acometimento tem influência significativa na sintomatologia.

Apresenta-se de maneira variada, podendo ser desde assintomática até manifestar sintomas como tosse, sibilância crônica e dispneia. Apesar de ser localizada e poder ser assintomática, eventualmente resulta em morbidade significativa devido a acometimentos obstrutivos.[2,4]

No caso relatado, não foi possível fazer a distinção de se as manifestações sintomáticas da paciente tinham componente puramente da amiloidose, misto ou apenas do quadro inflamatório-infeccioso.

Alguns exames de imagem são de grande valia na investigação das manifestações e no diagnóstico.

Na tomografia computadorizada de tórax e na fibrobroncoscopia podem ser identificados nódulos calcificados únicos ou múltiplos, fazendo protrusão na parede da traquéia e/ou brônquios, estreitamento do lúmen e espessamento difuso e circunferencial das paredes das vias aéreas.[2,4]

A tomografia computadorizada tem grande papel na identificação de achados que levem ao diagnóstico, mas a fibrobroncoscopia permite uma melhor visualização das manifestações e possui a vantagem de obter amostras para a análise histopatológica.

Com relação à radiografia de tórax, metade das radiografias não apresentam achados significativos. Alguns achados que podem vir a se manifestar consistem em broquiectasias, atelectasias ou colapso lobar, calcificação extraluminal amiloide e adenopatia hilar.[2]

O diagnóstico de amiloidose traqueobrônquica requer confirmação histopatológica. O achado da biópsia nos casos de lesão de natureza amiloide consiste em material proteico, acelular e eosinofílico que é histoquimicamente corado pelo vermelho Congo.[4] É importante considerar como diagnóstico diferencial outras condições, como tuberculose traqueobrônquica, traqueobroncopatia osteocondroplástica e neoplasias.[5]

Com relação à terapêutica, não há nada que trate efetivamente essa condição. A depender do quadro clínico e sintomatologia de cada paciente, deve-se realizar acompanhamento clínico-radiológico e, em casos de maior acometimento da doença, pode lançar-se mão de radioterapia, também chamada de EBRT (*External Beam Radiation Therapy*), cujo mecanismo de ação no tecido amiloide não é claro.[6]

O prognóstico é variável, podendo a doença permanecer estável ou progredir, gerando acometimento importante de estruturas orgânicas e necessidade de intervenção terapêutica ou paliativa.

Conclusão

A fibrobroncoscopia realizada durante internamento para tratamento de quadro infeccioso respiratório revelou alterações compatíveis com amiloidose.

A amiloidose traqueobrônquica pode se manifestar com uma gama de sintomas inespecíficos e sua investigação deve contar, essencialmente, com o auxílio de exames complementares, como a tomografia computadorizada de tórax e a fibrobroncoscopia.

A confirmação do diagnóstico é dada através de análise histopatológica do tecido brônquico biopsiado através de fibrobroncoscopia e coloração positiva com vermelho Congo.

Pedro Henrique Teotônio Medeiros Peixoto
https://orcid.org/0000-0002-6160-4997
Maria Manuela Pitanga Smith
https://orcid.org/0000-0002-0512-6687

Referências

1. Wechalekar AD, Gillmore JD and Hawkins PN. **Systemic amyloidosis**. *Lancet* 2016;387(10038):2641-2654 Doi:10.1016/s0140-6736(15)01274-x
2. Berk JL, O'Regan A and Skinner M. **Pulmonary and tracheobronchial amyloidosis**. *Semin Respir Crit Care Med* 2002;23(2):155-165 Doi:10.1055/s-2002-25304
3. Seldin DC and Sanchorawala V. **Adapting to AL amyloidosis**. *Haematologica* 2006;91(12):1591-1595
4. Marchiori E, Souza Jr AS, Ferreira A, Azevedo KC, Fialho SM and Crespo. **Amiloidose pulmonar: aspectos na tomografia computadorizada**. *Radiol Bras* 2003;36(2):89-94
5. Prakash UB. **Tracheobronchopathia osteochondroplastica**. *Semin Respir Crit Care Med* 2002;23(2):167-175 Doi:10.1055/s-2002-25305
6. Neben-Wittich MA, Foote RL and Kalra S. **External beam radiation therapy for tracheobronchial amyloidosis**. *Chest* 2007;132(1):262-267 Doi:10.1378/chest.06-3118