

▪ 2022, 4(1):23-25 ▪ e-ISSN: 2674-7103

Jornal Memorial *da* Medicina

▪ DOI: 10.37085/jmmv4.n1.2022.pp.23-25

Relato de Caso

Síndrome pós-colecistectomia secundária à coledocolitíase e vesícula biliar remanescente: relato de caso

Letícia Kelly Domingos Brito, Beatriz Cristina Barbosa dos Santos, Luanna Silveira dos Santos, Pedro Paulo Sousa Pontes, Matheus Coutinho Costa, Monah Fabreti Mendes Porto

Universidade Federal de Pernambuco, Centro Acadêmico do Agreste, Caruaru - PE, Brasil

Letícia Kelly Domingos Brito
leticiabrito2812@gmail.com

Editado por:
Marcelo Moraes Valença

Resumo

Cholecystectomy is considered a gold standard treatment for symptomatic gallstones. Despite surgical treatment, up to 15% of patients may persist or develop new symptoms described as a post-cholecystectomy syndrome. Among the biliary causes of this condition, we can rarely observe the appearance of gallbladder and/or remaining cystic duct. This paper describes a 54-year-old woman with history of conventional cholecystectomy 7 years ago, complaining of fecal acholia, jaundice, fever, pain in the right hypochondrium for 1 month. During the investigation, imaging exams showed findings suggestives of obstructive choledocholithiasis and by performing an Endoscopic Retrograde Cholangiopancreatography was also identified the presence of a neogallbladder. In view of the findings, the patient was diagnosed with post-cholecystectomy syndrome secondary to choledocholithiasis and guided to a surgical approach through open cholecystectomy. Therefore, one can observe the importance of timely identification of post-cholecystectomy syndrome in these patients, knowing it's causes and mastering it's management.

Palavras-chave:
Postcholecystectomy Syndrome, Choledocholithiasis Gallbladder

Recebido: Junho 9, 2021
Aceito: Junho 27, 2022

© Copyright 2022

Introdução

A colecistectomia é um dos procedimentos cirúrgicos abdominais mais comumente realizados no mundo, sendo a via laparoscópica considerada o padrão ouro para o tratamento de cálculos biliares sintomáticos. Isso se deve ao fato de que essa modalidade terapêutica apresenta menor incidência de complicações, menor tempo de internação hospitalar, recuperação mais rápida e retorno mais precoce ao trabalho quando comparada com a técnica aberta.[1,2]

O tratamento cirúrgico consegue ser resolutivo em cerca de 85% dos casos de colecistite aguda ou crônica. Entretanto, 15% dos pacientes podem persistir ou desenvolver novos sintomas, principalmente dor abdominal em hipocôndrio direito, dispepsia e icterícia mesmo após a cirurgia, sendo agrupados na síndrome pós-colecistectomia.[2-4]

O intervalo de tempo entre a cirurgia e o desenvolvimento de sintomas varia de alguns dias a anos. As causas dessa síndrome podem ser principalmente desordens extra-biliares, e em seguida, patologias biliares. No primeiro grupo destacam-se pancreatite, doença ulcerosa péptica, síndrome do intestino irritável e doença do refluxo gastroesofágico. Dentre as causas biliares, destacam-se ducto cístico residual, disfunção do esfíncter de Oddi, cálculos retidos no ducto biliar comum e, mais raramente, presença de vesícula biliar residual após colecistectomia subtotal (realizada inadvertidamente ou como opção cirúrgica).[4]

O reconhecimento e tratamento dessa condição é desafiador. Baseado nisso, o artigo em questão relata caso de síndrome pós-colecistectomia laparotômica secundária à coledocolitíase e vesícula biliar remanescente.

Relato de Caso

Paciente mulher, 54 anos, hipertensa, obesa grau III, procura hospital de referência queixando-se de icterícia, acolia fecal, febre e dor em hipocôndrio direito com duração de 1 mês. Negava perda de peso, náuseas ou vômitos. Como passado cirúrgico, foi submetida à colecistectomia convencional devido à colecistite aguda há 7 anos.

Em investigação atual, foi realizada ultrassonografia que mostrou ausência cirúrgica de vesícula biliar e dilatação do coto do ducto cístico, sem sinais de cálculos em seu interior. Procedeu-se à realização de colangiorressonância magnética, que evidenciou leve ectasia das vias biliares intra e extra hepáticas, colédoco com calibre máximo de 0,7 cm e presença de imagem de cálculo biliar medindo 0,4 cm, achados compatíveis com coledocolitíase obstrutiva.

Na sequência, foi submetida a uma Colangiopancreatografia Retrógrada Endoscópica (CPRE) com papiloesfincterotomia, evidenciando vias biliares intra e extra hepáticas sem processos restritivos ou cálculos, e uma estrutura semelhante a uma vesícula biliar presente. Diante dos achados, a paciente foi diagnosticada com coledocolitíase e um remanescente da vesícula biliar como causa de sua síndrome pós-colecistectomia.

Após um mês, foi realizada colecistectomia total aberta, sendo observado vesícula biliar residual de paredes finas moderadamente aderido ao leito hepático, contendo bile em seu interior, com coto remanescente do ducto cístico e ducto colédoco de calibres normais. O ducto cístico remanescente foi dissecado e ligado, e a neovesícula (Figura 1) foi removida sem complicações. A paciente teve alta do serviço no 3° dia pós-operatório apresentando completa resolução de sintomas e recuperação.

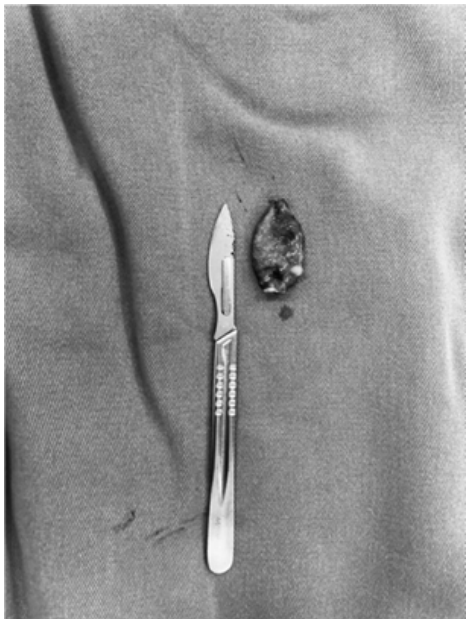

Figure 1. Vesícula remanescente com aproximadamente 3 cm de tamanho, contendo bile em seu interior

Comentários

Diante de um quadro de síndrome pós-colecistectomia, uma das primeiras hipóteses a ser descartada é a presença

de uma vesícula remanescente ou um ducto cístico longo que, quanto maior, mais chance de formar cálculos em seu interior. A incidência de cálculo residual após colecistectomia é inferior a 2,5%, podendo surgir como resultado da dissecção inadequada do triângulo de Calot, deixando o ducto cístico longo para evitar lesão do ducto biliar comum.[3,5]

Esses cálculos podem ainda migrar para o ducto biliar comum, causando coledocolitíase pós colecistectomia, que em aproximadamente 80% dos casos ocorre nos primeiros 3 anos após o procedimento, havendo poucos relatos como o do caso descrito, no qual o período de latência foi de 7 anos.[5,6] Além da migração do cálculo do ducto cístico, outras causas identificadas de coledocolitíase pós-colecistectomia são a migração do clipe cirúrgico nos casos de colecistectomia laparoscópica e a litíase primária do ducto biliar comum. Esta última pode ocorrer na via biliar intra ou extra hepática, e geralmente acontece devido a infecções bacterianas dos ductos, que cursam com estase biliar e anormalidades do esfíncter de Oddi, possibilidades descartadas no relato em questão.[6,7]

Na investigação diagnóstica, mesmo a ultrassonografia sendo o exame de escolha inicial, a colangiopancreatografia por ressonância magnética e a colangiopancreatografia retrógrada endoscópica são superiores na avaliação do trato biliar, tendo uma sensibilidade entre 85% e 100% para coledocolitíase.[5,1] Em relação ao manejo, apesar da superioridade da técnica laparoscópica, a técnica aberta pode ser vantajosa nos casos em que o tecido cicatricial tem potencial de dificultar uma dissecção laparoscópica segura.[3,7]

Conclusão

A partir do exposto, mesmo com ampla latência entre a colecistectomia e o início dos sintomas, é importante o reconhecimento da síndrome pós-colecistectomia e suas etiologias para estabelecer a terapêutica adequada e definitiva. Em pacientes pós colecistectomia que evoluem com obstrução do ducto biliar comum e uma estrutura semelhante à vesícula biliar observada em exames radiográficos, deve-se considerar primariamente vesícula e/ou ducto cístico remanescente.

Não tem conflito de interesse

Não tem financiamento.

Contribuição dos autores: LKDB, responsável por todos os aspectos da pesquisa; BCBS, PPSP, MCC, concepção da obra, redação e revisão; LSS, concepção da obra e por redigir e revisar a pesquisa; MFMP, revisão final e aprovação da versão final da publicação.

Letícia Kelly Domingos Brito
https://orcid.org/0000-0002-9170-0592
Beatriz Cristina Barbosa dos Santos
https://orcid.org/0000-0002-6579-1611
Luanna Silveira dos Santos
https://orcid.org/0000-0001-5544-7588
Pedro Paulo Sousa Pontes
https://orcid.org/0000-0002-2235-0795
Matheus Coutinho Costa
https://orcid.org/0000-0001-8965-5430
Monah Fabreti Mendes Porto
https://orcid.org/0000-0002-4098-2323

References

1. Yamashita Y, Takada T, Kawarada Y, Nimura Y, Hirota M, Miura F, . . . Sachakul V. **Surgical treatment of patients with acute cholecystitis: Tokyo Guidelines**. *J Hepatobiliary Pancreat Surg* 2007;14(1):91-97 Doi:10.1007/s00534-006-1161-x
2. Schofer JM. **Biliary causes of postcholecystectomy syndrome.** *J Emerg Med* 2010;39(4):406-410 Doi:10.1016/j.jemermed.2007.11.090
3. Chowbey P, Sharma A, Goswami A, Afaque Y, Najma K, Baijal M, . . . Khullar R. **Residual gallbladder stones after cholecystectomy: A literature review**. *J Minim Access Surg* 2015;11(4):223-230 Doi:10.4103/0972-9941.158156
4. Girometti R, Brondani G, Cereser L, Como G, Del Pin M, Bazzocchi M and Zuiani C. **Post-cholecystectomy syndrome: spectrum of biliary findings at magnetic resonance cholangiopancreatography**. *Br J Radiol* 2010;83(988):351-361 Doi:10.1259/bjr/99865290
5. El Nakeeb A, Ezzat H, Askar W, Salem A, Mahdy Y, Hussien A, . . . Abd Allah T. **Management of residual gallbladder and cystic duct stump stone after cholecystectomy: a retrospective study.** *The Egyptian Journal of Surgery* 2016;35(4):Doi:10.4103/1110-1121.194740
6. Peters X, Gannavarapu B and Gangemi A. **A case report of choledocholithiasis 33 years after cholecystectomy**. *Int J Surg Case Rep* 2017;41:80-82 Doi:10.1016/j.ijscr.2017.09.029
7. Saroj SK, Kumar S, Afaque Y, Bhartia A and Bhartia VK. **The Laparoscopic Re-Exploration in the Management of the Gallbladder Remnant and the Cystic Duct Stump Calculi**. *J Clin Diagn Res* 2016;10(8):PC06-08 Doi:10.7860/JCDR/2016/20154.8342